

XXV Curso de actualización

Medicina Interna

Innovación, humanidad y excelencia
2025



UNIVERSIDAD
DE ANTIOQUIA

Facultad de Medicina

Controversias en tromboembolia pulmonar aguda

Diego Mauricio González-García

Departamento de Medicina Interna
Facultad de Medicina
Universidad de Antioquia

Andrea Acosta Restrepo

Grupo de Medicina Vasculat
Departamento de Medicina Interna
Facultad de Medicina
Universidad de Antioquia
Hospital Universitario San Vicente Fundación

Susana Montoya-Jaramillo

Facultad de Medicina
Universidad de Antioquia

Medicina Interna

Innovación, humanidad y excelencia
2025



UNIVERSIDAD
DE ANTIOQUIA

Facultad de Medicina

1. Controversia: TEP riesgo intermedio-alto

• Viñeta clínica

Paciente femenina de 41 años. Antecedente de accidente de tránsito hace 15 días en calidad de conductora de motocicleta. Presentó fractura de cadera derecha que requirió manejo quirúrgico y transfusión de hemoderivados durante la intervención. Es dada de alta a los 8 días del posoperatorio, con analgésicos y medias de compresión. Consulta por episodio de síncope asociado a dolor torácico y disnea. Niega sangrados por heridas quirúrgicas. Niega sangrado por otros sitios.

Al ingreso, se encuentra en aceptables condiciones generales, alerta, orientada. PA 98/70 mmHg, FC 125/min, FR 28/min, saturación de oxígeno 93 % ambiente. Ruidos cardiacos rítmicos, sin soplos; murmullo vesicular conservado, sin sobreagregados; abdomen blando, no doloroso; sin signos de irritación peritoneal; edema grado II en miembro inferior derecho; pulsos ++, y llenado capilar menor a 2 segundos.

Angiotomografía (angioTC) de tórax: el tronco principal de la arteria pulmonar presenta un diámetro de 32 mm. Se evidencia defecto de llenado central en "silla de montar" que compromete la bifurcación del tronco principal, las ramas derecha e izquierda y se extiende todas las ramas lobares y algunas divisiones segmentarias, con mayor compromiso de los lóbulos inferiores, en relación con tromboembolismo pulmonar (TEP) agudo (ver Figura 1).

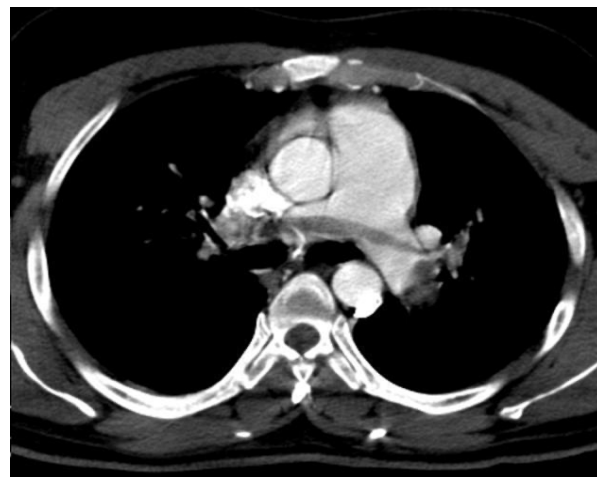


Figura 1. TEP en "silla de montar"

Paraclínicos:

Hemoleucograma: hemoglobina: 10.4 mg/dl, leucocitos: 6400, linfocitos: 1900, neutrófilos: 3600, recuento plaquetario: 357 000. Función renal: creatinina sérica 0.76. Ácido láctico de 2.5 mmol/L.

Estudios para estratificación

- PESI Clase III (91 puntos).
- Troponina I: 68 ng/L (valor de referencia 0-15).
- Índice de choque: 1.15.
- BOVA score 7 puntos (alto riesgo): 42 % de probabilidad de mortalidad a 30 días.
- Ecocardiografía transtorácica: relación VD/VI 4,4/4,0= 1,1, velocidad de regurgitación tricuspídea de 254 cm/seg, PSAP 43 mmHg, ventrículo derecho (VD) dilatado con hipocinesia severa de la pared libre y normocinesia del ápex (signo de McConnell). CAF: 24 % y Strain de la pared libre del VD: -16 % (disminuido), dilatación

de la aurícula derecha, ventrículo izquierdo de tamaño normal, con función sistólica preservada. FEVI 55 %, dilatación del tronco pulmonar, derrame pericárdico leve.

¿Cuál es la mejor conducta a realizar en esta paciente?

Dado que estamos ante una paciente con un diagnóstico confirmado de TEP, en un escenario de un contexto provocador transitorio mayor, la conducta más acertada es el inicio de anticoagulación con heparinas de bajo peso molecular (HBPM), ajustadas a peso o heparina no fraccionada (HNF) por normograma, debido a que no se cuenta con una contraindicación absoluta para su inicio (1).

En cuanto a la estratificación de riesgo, se trata de una paciente con un nivel intermedio alto, por presentar un PESI clase III, aumento en los marcadores miocárdicos, disfunción del VD por ecocardiografía transtorácica y estabilidad hemodinámica, lo cual confiere un riesgo de mortalidad a 30 días del 21 % al 29 %. Por esta razón, es indispensable la vigilancia hemodinámica continua. La paciente requiere traslado a unidades de alta dependencia, como unidad de cuidados especiales (2).

¿Qué estrategias, además de la anticoagulación, tenemos para disminuir las complicaciones?

Entre las estrategias de manejo que se han estudiado e implementado en este grupo de pacientes se encuentran:

a. Manejo con anticoagulación únicamente: inicio de manejo con HNF o HBPM ajustada a peso, la cual busca disminuir recurrencia, extensión y recanalización.

b. Trombólisis sistémica con alteplasa 100 mg: estudios han mostrado que el riesgo de sangrado

mayor, predominantemente en el sistema nervioso central, sobrepasa el beneficio de su uso, en comparación con el uso de anticoagulación únicamente. Por esta razón, no se recomienda su uso y queda únicamente estipulado para TEP de riesgo alto.

c. Trombólisis dirigida por catéter (TDC): se refiere a la introducción de catéteres directamente en las arterias pulmonares afectadas, con administración de fármacos trombolíticos locales, para mejoría de presiones en el ventrículo derecho y, con esto, impactar en la mortalidad de forma indirecta .

d. Trombectomía mecánica: varía desde la simple maceración y aspiración, hasta la trombectomía y la eliminación de coágulos en bloque, a través de dispositivos de embolectomía de pequeño y gran calibre. Con respecto a la embolectomía de pequeño calibre, el sistema de trombectomía Indigo (Penumbra, Inc, Alameda, CA) es un dispositivo de 12 French que se puede navegar fácilmente hacia las arterias pulmonares, y el sistema de trombectomía Inari (FlowTrieve, USA), actualmente aprobado por el Invima para el manejo de tromboembolia pulmonar, son los dispositivos de elección para la realización de estos procedimientos (3, 4).

¿Cómo definir qué pacientes son candidatos a terapias de reperfusión?

Si bien, la reperfusión de rescate es controversial, indicaciones como deterioro clínico o no mejoría con manejo inicial (48-72 horas) pueden dar cabida a la realización de intervenciones adicionales con el fin de impactar en la mortalidad a corto plazo (30 días), al mejorar la presión del ventrículo derecho, para evitar un choque obstructivo, dependiendo, a su vez, del riesgo de sufrir hemorragia grave e intracerebral.

Por la complejidad de la decisión en este grupo de pacientes, se han considerado escalas de predicción,

como indicadores de severidad, para poder dirigir de forma acertada el manejo del paciente (1). Para esto, se cuenta con la escala BOVA, en la que se toman parámetros hemodinámicos y de disfunción cardiaca (5, 6). Esta escala clasifica los pacientes en leve, moderado y alto riesgo, con predicción pronóstica de complicaciones dadas por mortalidad a 30 días. Otras variables a considerar para la determinación de conductas adicionales a la anticoagulación, son los valores de NT proBNP >600 pg/mL, ácido láctico >2 mmol/L y un índice de choque >1 (5).

Si bien, no existe una escala del riesgo de sangrado, para intervenciones adicionales a la anticoagulación en enfermedad tromboembólica venosa, se toma la escala de predicción de sangrado VTE-BLEED como herramienta para la determinación del riesgo de sangrado de pacientes que recibirán anticoagulación sin o con intervenciones asociadas (7). A continuación, se exponen los diferentes escenarios con la toma de decisión correspondiente (ver Figura 2).

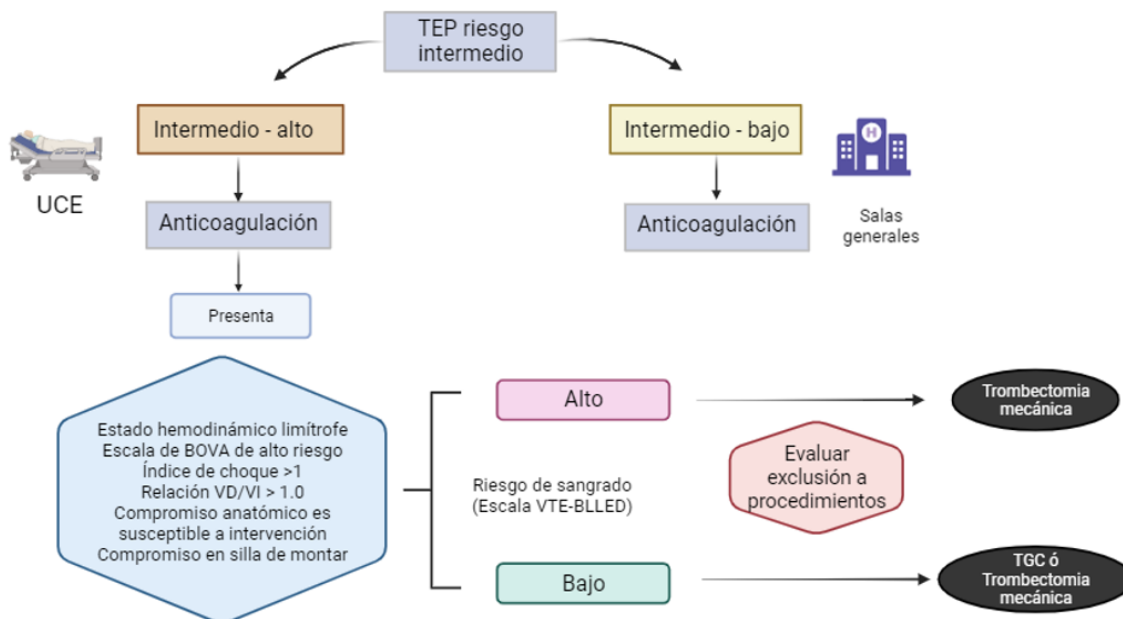


Figura 2. Algoritmo de manejo en TEP intermedio alto

Elaboración propia, en Biorender

Resolución viñeta clínica

Paciente con escala de BOVA de alto riesgo, índice de choque elevado, lo cual también le confiere alto riesgo de complicación y mortalidad a 30 días, además de alto riesgo de sangrado por trauma reciente. Se decidió llevar a trombectomía mecánica, para mejoría de parámetros hemodinámicos. Posteriormente, con buena evolución clínica,

presentó mejoría en signos vitales y en parámetros ecocardiográficos. Fue dada de alta para manejo con apixaban 10 mg cada 12 horas, por 7 días, y luego, 5 mg cada 12 horas, por 3 meses, por tratarse de un factor provocador transitorio mayor.

2. Controversia: TEP subsegmentario

Viñeta clínica

Paciente masculino de 55 años que consulta a urgencias por cuadro clínico de 1 día de fiebre y dolor en el hipocondrio derecho. Hace cinco días se sometió a una colecistectomía laparoscópica, para una colecistitis calculosa aguda. No hubo complicaciones en el procedimiento y fue dado de alta tempranamente en el posoperatorio. En la presentación actual, la temperatura del paciente es de 37,2 °C, PA 134/88 mmHg, FC 95/min, FR 26/min. Su saturación de oxígeno es del 99 % mientras respira aire ambiente. En el examen físico presenta dolor leve a la palpación del hipocondrio derecho. La electrocardiografía muestra un ritmo sinusal, sin evidencia de bloqueo de rama o hallazgos sugestivos de sobrecarga de VD. Las pruebas de laboratorio no muestran elevación de los niveles de troponinas. Una tomografía computarizada (TC) del abdomen no mostró evidencia de colecciones en hipocondrio derecho, pero reportó embolia pulmonar aguda subsegmentaria en el lóbulo inferior del pulmón derecho.

¿Cómo definir qué pacientes con TEP subsegmentario (TEPss) requieren inicio de anticoagulación?

El TEPss se refiere a la obstrucción, por trombos, de las arterias pulmonares de menor calibre. Con el avance de la angioTC, la detección de TEPss ha aumentado, aunque su prevalencia sigue siendo relativamente baja. Un estudio prospectivo que analizó 3839 angioTC, realizadas entre 2007 y 2017, encontró que el 1.5 % de los casos correspondía a TEPss único, representando el 5,8 % de todos los TEP diagnosticados (8).

Asimismo, un estudio prospectivo multicéntrico evaluó a 292 pacientes con TEPss aislado, sin trombosis venosa profunda (TVP) concomitante; 266 de estos pacientes fueron manejados sin anticoagulación. Durante un seguimiento de 90 días, la tasa de recurrencia de eventos tromboembólicos venosos (ETEV) fue del 3,1 %, sin recurrencias fatales (9).

Y una revisión sistemática comparó la vigilancia clínica con la anticoagulación en pacientes con TEPss aislado. Los resultados mostraron tasas de recurrencia de ETEV y de sangrado mayor similares entre ambos grupos, lo cual sugiere que la vigilancia clínica puede ser una alternativa segura y efectiva en pacientes seleccionados (10).

Las guías actuales ofrecen recomendaciones basadas en la evaluación individual del riesgo. El American College of Chest Physicians sugiere que, en pacientes con TEPss aislado y bajo riesgo de recurrencia, la vigilancia clínica puede ser apropiada, mientras que en aquellos con alto riesgo, se recomienda la anticoagulación (9).

Actualmente, se están llevando a cabo ensayos clínicos para evaluar la seguridad y eficacia de la vigilancia clínica sin anticoagulación en pacientes de bajo riesgo con TEPss aislado. Estos estudios buscan proporcionar una base de evidencia más sólida para guiar las decisiones terapéuticas en esta población (11).

La decisión de anticoagular a pacientes con TEPss debe individualizarse, considerando factores como la presencia de TVP concomitante, antecedentes de cáncer, movilidad reducida y otros factores de riesgo para ETEV. La evaluación del riesgo de sangrado también es crucial al considerar la anticoagulación.

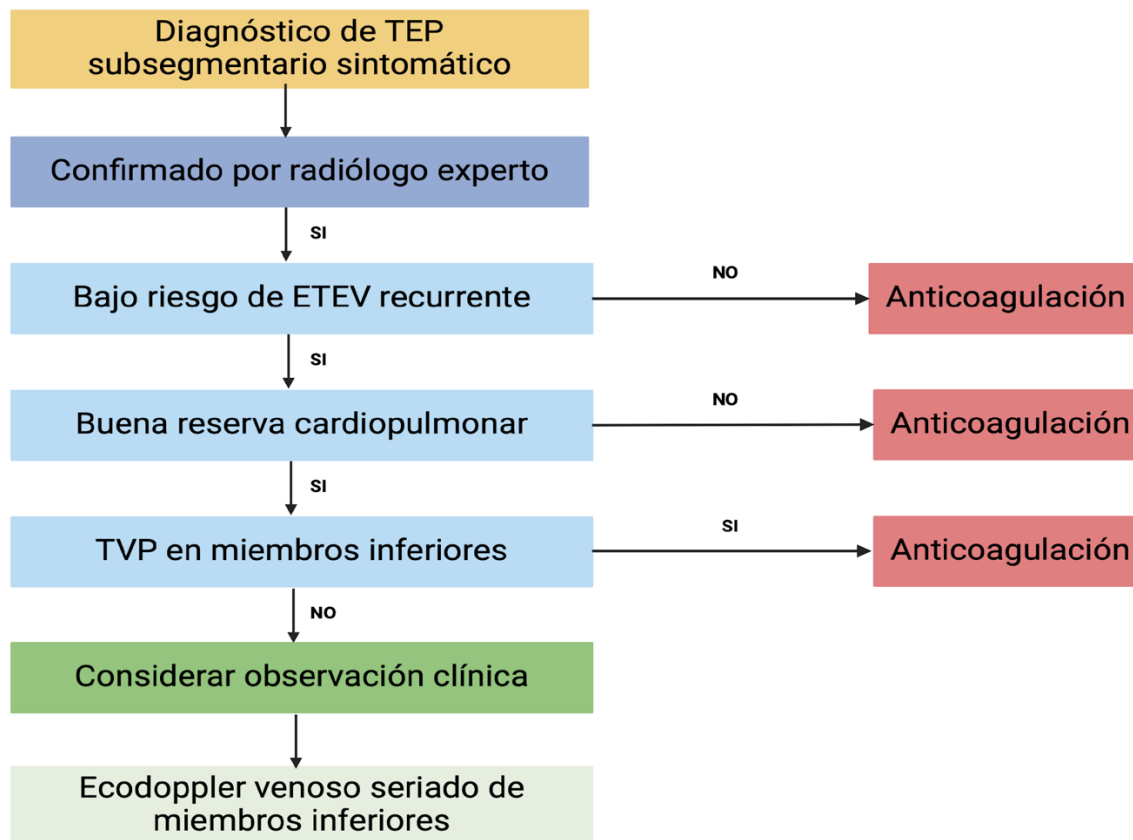


Figura 3. Algoritmo de TEP subsegmentario

Elaboración propia, adaptado de (9)

Resolución de la viñeta clínica

El paciente no tiene antecedente personal de trastorno de la coagulación y tampoco antecedentes familiares de coagulopatía. No se realizó ecografía Doppler venoso de miembros inferiores. Sin embargo, dada la evidencia tomográfica de una embolia pulmonar subsegmentaria, su médico tratante decidió aconsejar inicio de terapia anticoagulante. Es dado de alta con apixaban 10 mg q12h, por 7 días, y luego, 5 mg q12h, por 3 meses. Realizó nueva consulta a los 7 días, por episodio de hemorragia digestiva superior, que se resolvió con

tratamiento médico. En este caso, lo más adecuado era considerar, desde el inicio, observación clínica sin anticoagulación y realizar ecografía Doppler venoso seriado de miembros inferiores.

3. Controversia: estratificación del riesgo

- **Viñeta clínica**

Mujer de 28 años consulta por dolor torácico de inicio agudo y disnea. Al examen físico, su FC 106/min, FR 20/min, PA 110/65 mmHg y saturación de oxígeno de 94 % al ambiente. Ruidos cardiacos sin sobregregados, sin edemas en extremidades inferiores. Como antecedentes relevantes, consume ACO con estrógeno. No reporta enfermedad cardiaca o pulmonar.

Los paraclínicos y ayudas diagnósticas iniciales muestran:

- Dímero D: 3.4 mg/L.
- Troponina T: menor a 0.01 ng/dl.
- La angiotomografía de tórax muestra embolia pulmonar aguda de la arteria pulmonar lobar izquierda (ver Figura 4).
- Ecografía venosa de extremidades inferiores sin trombos.

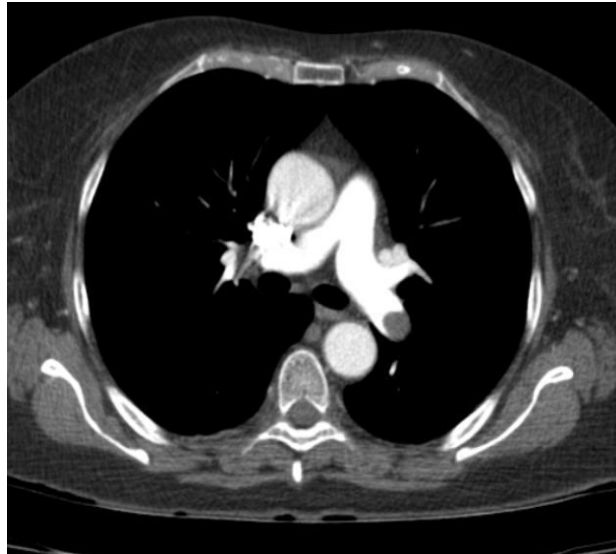


Figura 4. TEP arteria pulmonar lobar izquierda

Las guías de la Sociedad Europea de Cardiología (ESC) de 2018 basan la estratificación del riesgo de pacientes con TEP en cuatro conjuntos de criterios (ver Tabla 1):

- Estado hemodinámico.
- Parámetros clínicos de gravedad calculados con el Índice de Severidad de la Embolia

Pulmonar simplificado (sPESI) (ver Tabla 2).

- Hallazgos de disfunción del ventrículo derecho (VD) en imágenes, especialmente ecocardiograma o angioTC.
- Elevación de biomarcadores cardíacos, particularmente troponinas cardíacas (12).



Tabla 1. Clasificación de la gravedad de la tromboembolia pulmonar y el riesgo de muerte temprana (hasta días)

Riesgo de muerte temprana		Indicador de riesgo			
		Inestabilidad hemodinámica	Clasificación de gravedad de acuerdo a parámetros clínicos: sPESI ≥ 1	Disfunción del VD en ETT o en angio-TC	Alta concentración de troponinas cardíacas.
Alto		+	+	+	+
Intermedio	Intermedio alto	-	+	+	+
	Intermedio bajo	-	+	Uno positivo o ninguno	
Bajo		-	-	-	-

Adaptado de (12)

Tabla 2. Escala de clasificación de la gravedad del tromboembolismo pulmonar, de acuerdo con parámetros clínicos y/o comorbilidades

Índice de Severidad del Embolismo Pulmonar Simplificado (sPESI)
Edad >80 años
Antecedentes: <ul style="list-style-type: none"> • Cáncer • Enfermedad cardiopulmonar crónica
Frecuencia cardíaca >109
Presión arterial sistólica <100
Saturación de Oxígeno <90%

La presencia de choque o inestabilidad hemodinámica es un marcador clínico de pacientes con TEP de alto riesgo que se benefician de la trombólisis sistémica temprana, sin embargo, en pacientes estables hemodinámicamente, cumplir con parámetros de gravedad clínica (sPESI ≥ 1) debería llevar al médico a considerar evaluar la presencia de disfunción del VD y de elevación de los marcadores de isquemia miocárdica, ya que ambos se relacionan con un impacto pronóstico negativo y, además, nos permiten establecer una clasificación para definir un manejo terapéutico adecuado en estos grupo de pacientes.

Por el contrario, en los pacientes con TEP con bajo riesgo clínico, basado únicamente en el sPESI, podría considerarse el alta temprana sin necesidad de más pruebas. Sin embargo, existen algunas dudas con respecto a si las puntuaciones de gravedad clínica estandarizadas, por sí solas, son suficientes para descartar la disfunción subclínica del VD (13, 14).

¿Cómo estratificar el riesgo en nuestra paciente? ¿Realizamos ecocardiograma transtorácico? ¿Cuál es la utilidad de medir biomarcadores cardiacos?

Barco *et al.* realizaron una revisión sistemática y metaanálisis en la que analizaron el valor pronóstico de la disfunción ventricular derecha, definida como signos de sobrecarga del ventrículo en ecocardiografía o como lesión miocárdica basada en niveles elevados de troponinas o péptidos natriuréticos, en pacientes con TEP de bajo riesgo. La investigación incluyó 22 estudios, con un total de 3295 pacientes, teniendo como objetivo comparar la mortalidad por cualquier causa durante la hospitalización, en presencia y ausencia de disfunción del ventrículo derecho, evaluada por ecocardiografía. Los resultados mostraron una tasa de mortalidad temprana de 1,8 % (IC 95 %: 0,9-3,5

%) y del 0,2 % (IC 95% 0,03-1,7 %), respectivamente, lo que corresponde a un OR de 4,19 (IC del 95 %: 1,39-12,58). En contraste, para los pacientes que tuvieron pruebas positivas de troponinas o péptidos natriuréticos, las tasas de mortalidad temprana fueron de 3,8 % (IC del 95 %: 2.1-6.8 %) y del 0,5 % (IC 95% 0,2-1,3 %), respectivamente, con un OR de 6.25 (IC 95% 1.95–2.05). Esto indica que los pacientes con bajo riesgo tienen, sin embargo, mayor riesgo de mortalidad temprana en los casos en los que existe disfunción del ventrículo derecho, lo que podría respaldar la necesidad de estratificación con evaluación del estado del ventrículo derecho en todos los pacientes con TEP agudo (15).

Otro metaanálisis, publicado por Coutance *et al.*, tuvo el objetivo de evaluar el valor pronóstico de marcadores de disfunción del ventrículo derecho en ecocardiografía, tomografía y elevación de péptido natriurético, para predecir la mortalidad en un plazo de 3 meses en pacientes con TEP agudo de bajo y moderado riesgo. En el caso de ecocardiografía se incluyeron 8 estudios y un total de 1249 pacientes, todos con un índice cuantitativo de dilatación del ventrículo derecho por ecocardiografía. La tasa de mortalidad en los casos de disfunción ventricular derecha fue de 5 %, con un OR de 2,36 (IC 95%: 1,3 a 4,3), sin embargo, el LR (-) y los VPP Y VPN fueron insatisfactorios para evaluar la disfunción del ventrículo derecho. Este estudio concluyó que evaluar la disfunción del ventrículo derecho, tanto por ecocardiografía como por biomarcadores, podría ayudar con la identificación de pacientes de bajo riesgo con mayor riesgo de mortalidad a corto plazo, teniendo como consideración que los biomarcadores tienen limitaciones, dado que pueden tener elevaciones por otras causas o comorbilidades del paciente (13).

Por otro lado, en una revisión sistemática y metaanálisis de 2020, que incluyó estudios con pacientes con TEP aguda de bajo riesgo, se evaluó el valor pronóstico del diagnóstico ecocardiográfico de



disfunción ventricular derecha, con desenlace de mortalidad por cualquier causa a corto plazo. Se incluyeron un total de 11 estudios, con 1868 pacientes con TEP de bajo riesgo. Los resultados mostraron que 10 de los 447 (2,2 %) pacientes de bajo riesgo con disfunción ecocardiográfica del VD fallecieron, en comparación con 10 de 1421 (0,7 %) pacientes sin disfunción del VD. Esto mostró que la disfunción del VD no se asoció significativamente con la mortalidad por cualquier causa a corto plazo (16).

Otro estudio retrospectivo, publicado por la Sociedad Torácica Americana, evaluó 64 037 pacientes con TEP hemodinámicamente estables, ingresados al servicio de urgencias en hospitales de Estados

Unidos. Aproximadamente el 40 % de los pacientes fueron sometidos a un ecocardiograma transtorácico, con una amplia variación interhospitalaria. Los resultados mostraron que las tasas de realización de ecocardiografía no se asociaron con diferencias significativas en la mortalidad, con OR 0.88; IC 95 %, 0,69-1,13, sin embargo, se evidenció que estos pacientes tenían mayor probabilidad de recibir tratamiento trombolítico sistémico y de presentar una hemorragia mayor. También se asoció con un aumento en las tasas de ingreso a la unidad de cuidados intensivos, en la duración de la estancia hospitalaria y los costos fueron significativamente superiores en los hospitales con altas tasas de ecocardiograma (17).

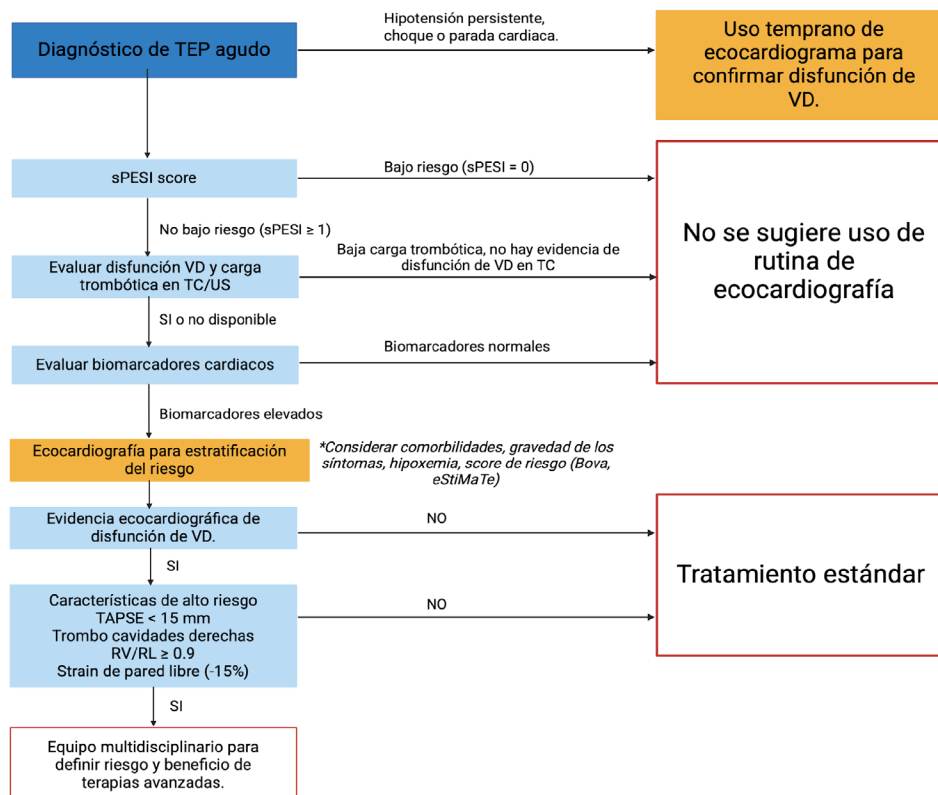


Figura 5. Algoritmo de estratificación del riesgo

Resolución de la viñeta clínica

Los estudios anteriores muestran que no existe evidencia clara de que la evaluación de la disfunción del ventrículo derecho en pacientes de bajo riesgo, estables hemodinámicamente, se traduzca en mejores resultados. Por lo tanto, consideramos que las recomendaciones previamente hechas por la Sociedad Europea de Cardiología y el Colegio Americano de Médicos de Tórax son adecuadas, y se debe tener un uso selectivo de la ecocardiografía, en lugar de rutina, para estratificar el riesgo de los pacientes con TEP hemodinámicamente estables. Es probable que hallazgos positivos de disfunción del ventrículo derecho lleven a los médicos a buscar escaladas en la atención, como ingreso a UCI o terapias trombolíticas que en ausencia de inestabilidad hemodinámica no estarían indicadas, pero sí pueden aumentar las complicaciones y los costos para el sistema. En conclusión, se recomienda usar las escalas de pronóstico (sPESI, calculadora eStiMaTe) para estratificar el riesgo de los pacientes, y reservar el uso de ecocardiografía y biomarcadores para pacientes con comorbilidades que puedan tener mayor riesgo de mortalidad. Por lo tanto, nuestra paciente con un sPESI de 0, eStiMaTe *score*, que confiere riesgo de mortalidad hospitalaria o evolución complicada < 2 %, no se beneficia de la realización de ecocardiografía.

Referencias bibliográficas

1. Kakkos SK, Gohel M, Baekgaard N, et al. Editor's Choice – European Society for Vascular Surgery (ESVS) 2021 Clinical Practice Guidelines on the management of venous thrombosis. *Eur J Vasc Endovasc Surg.* 2021;61(1):9–82. doi:10.1016/j.ejvs.2020.09.023.
2. Giri J, Sista AK, Weinberg I, Kearon C, Kumbhani DJ, Desai ND, et al. Interventional therapies for acute pulmonary embolism: current status and principles for the development of novel evidence. *Circulation.* 2019;140(20):e774–e801. doi:10.1161/CIR.0000000000000707.
3. Jamil A, Sista AK, Weinberg I, Resar JR. Current interventional therapies in acute pulmonary embolism. *Prog Cardiovasc Dis.* 2021;69:54–61. doi:10.1016/j.pcad.2021.11.009.
4. Rivera-Lebron BN, Rali PM, Tapson VF. The PERT concept: a step-by-step approach to managing pulmonary embolism. *Chest.* 2021;159(1):347–355. doi:10.1016/j.chest.2020.07.065.
5. Pruszczyk P, Konstantinides S, Torbicki A, Vicaud E, Meyer G, Becattini C, et al. Percutaneous treatment options for acute pulmonary embolism: a clinical consensus statement by the ESC Working Group on Pulmonary Circulation and Right Ventricular Function and the European Association of Percutaneous Cardiovascular Interventions. *EuroIntervention.* 2022;18(8):e623–e638. doi:10.4244/EIJ-D-22-00246.
6. X. Chen et al., “Assessment of the Bova score for risk stratification of acute normotensive pulmonary embolism: A systematic review and meta-analysis,” *Thromb Res*, vol. 193, pp. 99–106, Sep. 2020, doi: 10.1016/j.thromres.2020.05.047.
7. Chen X, Tang Y, Liu Y, Yu M, Ren Q, Wang H, et al. Assessment of the Bova score for

Medicina Interna

Innovación, humanidad y excelencia
2025



UNIVERSIDAD
DE ANTIOQUIA

Facultad de Medicina

- risk stratification of acute normotensive pulmonary embolism: a systematic review and meta-analysis. *Thromb Res.* 2020;193:99–106. doi:10.1016/j.thromres.2020.05.047.
8. Badescu M, Rusu A, Boldeanu MV, Militaru C, Badescu MC. Prediction of bleeding events using the VTE-BLEED risk score in patients with venous thromboembolism receiving anticoagulant therapy: a review. *Exp Ther Med.* 2021;22(5):1271. doi:10.3892/etm.2021.10779.
 9. Lobo JL, Samperiz AL, Jiménez D, Sancho Tello MJ, Valdés Cañavate R, Mella DC, *et al.* Multidisciplinary consensus for the management of pulmonary thromboembolism. *Arch Bronconeumol.* 2022;58(3):246–254. doi:10.1016/j.arbres.2021.01.031.
 10. Tseng E. Subsegmental pulmonary embolism: to treat or not to treat? *The Hematologist.* 2022;19(2). doi:10.1182/HEM.V19.2.202225.
 11. Chin B, Wilczynski M, Goodwin J, Kim J, Glaser J, Mullen M, *et al.* Clinical surveillance vs anticoagulation therapy for isolated subsegmental pulmonary embolism: a systematic review of clinical outcomes. *Am Surg.* 2024;90(5):1089–1097. doi:10.1177/00031348231220586.
 12. Baumgartner C, Studerus D, Haller C, Muehlebach S, Huynh-Do U, Leuppi JD, *et al.* Clinical surveillance vs anticoagulation for low-risk patients with isolated subsegmental pulmonary embolism: protocol for a multicentre randomised placebo-controlled non-inferiority trial (SAFE-SSPE). *BMJ Open.* 2020;10(11):e040151. doi:10.1136/bmjopen-2020-040151.
 13. Konstantinides SV, Meyer G, Becattini C, Bueno H, Geersing GJ, Harjola VP, *et al.* Guía ESC 2019 para el diagnóstico y tratamiento de la embolia pulmonar aguda. *Rev Esp Cardiol.* 2020;73(6):497.e1–497.e58. doi:10.1016/j.recesp.2019.12.030.
 14. Coutance G, Cauderlier E, Ehtisham J, Hamon M. The prognostic value of markers of right ventricular dysfunction in pulmonary embolism: a meta-analysis. *Crit Care.* 2011;15(2):R103. doi:10.1186/cc10119.
 15. Kurnicka K, Lichodziejewska B, Goliszek S, Dzikowska-Diduch O, Czekańska-Chehab E, Lisik W, *et al.* Echocardiographic pattern of acute pulmonary embolism: analysis of 511 consecutive patients. *J Am Soc Echocardiogr.* 2016;29(9):907–913. doi:10.1016/j.echo.2016.05.016.
 16. Barco S, Mahmoudpour SH, Planquette B, Sanchez O, Konstantinides SV, Meyer G. Prognostic value of right ventricular dysfunction or elevated cardiac biomarkers in patients with low-risk pulmonary embolism: a systematic review and meta-analysis. *Eur Heart J.* 2019;40(11):902–910. doi:10.1093/eurheartj/ehy873.
 17. Andrade I, García C, Pérez-Rodríguez E, Díaz-Pedroche C, González-Moro JM, Tello de Meneses R, *et al.* Necesidad de una ecocardiografía transtorácica en pacientes con tromboembolia de pulmón de riesgo bajo: revisión sistemática y metanálisis. *Arch Bronconeumol.* 2020;56(5):306–313. doi:10.1016/j.arbres.2019.08.025.

-
- 18.** Cohen DM, Winter M, Lindenauer PK, Walkey AJ. Echocardiogram in the evaluation of hemodynamically stable acute pulmonary embolism: national practices and clinical outcomes. *Ann Am Thorac Soc*. 2018;15(5):581–588.
doi:10.1513/AnnalsATS.201707-577OC.